Ueber
Fremdkörper der Speiseröhre.

Inaugural-Dissertation

zur

Erlangung der Doktorwürde

in der

gesamten Medizin

verfasst und einer

Hohen medizinischen Fakultät

der

Kgl. bayer. Ludwig-Maximilians-Universität zu München

vorgelegt von

Ernst Holländer

approb. Arzt aus Homburg (Pfalz).

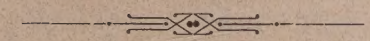

München 1903.

Kgl. Hofbuchdruckerei Kastner & Callwey.

Ueber

Fremdkörper der Speiseröhre.

Inaugural-Dissertation

zur

Erlangung der Doktorwürde

in der

gesamten Medizin

verfasst und einer

Hohen medizinischen Fakultät

der

Kgl. bayer. Ludwig-Maximilians-Universität zu München

vorgelegt von

Ernst Holländer

approb. Arzt aus Homburg (Pfalz).

München 1903.

Kgl. Hofbuchdruckerei Kastner & Callwey.

Referent:
Herr Obermedizinalrat Prof. v. Angerer.

„Meiner lieben Mutter“.

Digitized by the Internet Archive
in 2026

https://archive.org/details/IA41552320_0073

Seit der im Jahre 1867 erschienenen umfassenden Sammelarbeit von Adelmann (Prag, Vierteljahrschr. Bd. 4 1867—68) über Fremdkörper der Speiseröhre sind mit den Fortschritten, welche die antiseptische Wundbehandlung allen Gebieten der Chirurgie gebracht hat, mit zunehmender Vervollkommnung der diagnostischen Hilfsmittel und der therapeutischen Massnahmen eine Reihe weiterer, grösserer Arbeiten über den gleichen Gegenstand veröffentlicht worden.

So gibt uns Fischer (Zeitschr. f. Chirurgie Bd. 25, 27, 29) Ende der achtziger Jahre eine Statistik sämtlicher bis zu diesem Zeitpunkte in der Litteratur verzeichneter, wegen Fremdkörper ausgeführter Oesophagotomien und stellt auf Grund dieser Statistik in klarer, übersichtlicher Weise die für die Behandlung der Fremdkörper massgebenden Principien auf. Als dann die Entdeckung der Röntgenstrahlen und die Erfindung und weitere Ausbildung der Oesophagoscopie für Diagnose und Therapie auf diesem Gebiete neue, unerwartete Bahnen eröffneten, da schienen auch die von Fischer aufgestellten Grundsätze einer Erweiterung und Reform zu bedürfen. Es dürfte deshalb wohl von Interesse sein, an der Hand eines auf der hiesigen chirurgischen Poliklinik zur Beobachtung gekommenen Falles von Fremdkörpern der Speiseröhre, der gerade hinsichtlich Diagnose und Therapie sehr viel Lehrreiches bietet, die uns

heutzutage in dieser Beziehung zur Verfügung stehenden Methoden einer kritischen Betrachtung zu würdigen und zu prüfen, ob diese Fischerschen Principien auch heutzutage noch volle Geltung beanspruchen können.

Bevor ich auf die Krankengeschichte selbst eingehe, sei es zunächst gestattet, einige Bemerkungen über Anatomie der Speiseröhre, soweit es für unsere Zwecke erforderlich ist, über Art der Fremdkörper und ihre Symptome vorauszuschicken.

Der Oesophagus beginnt, ohne sich anatomisch scharf vom Pharynx abzusetzen, etwa 14—15 cm von der oberen Schneidezahnreihe entfernt und hat eine Länge von 24—26 cm. Früher herrschte allgemein die Ansicht, der Oesophagus sei im ruhenden Zustande ein geschlossenes Rohr, dessen Schleimhaut in Längsfalten zusammenliege; allein Mickulitz stellte durch Beobachtungen mittelst des Oesophagoscops fest, dass er nur im Halsteil geschlossen sei, während er im Brustteil von der Höhe des Jugulum abwärts infolge des negativen Druckes im Thorax ein offenes Lumen habe. Die Speiseröhre ist auch nicht in ihrem ganzen Verlaufe von gleicher Weite, sondern weist verschiedene enge Stellen auf, über deren Anzahl die einzelnen Autoren verschiedener Ansicht sind. Die meisten von ihnen nehmen 3 enge Stellen an:

1. Die Gegend des Oesophagusanfanges hinter dem Ringknorpel;
2. die Gegend an oder über der Bifurkation;
3. die unterste Enge in der Gegend des Durchtrittes durch das Zwerchfell.

Naturgemäss werden also Fremdkörper, welche in die Speiseröhre gelangen, am leichtesten an einer dieser Stellen haften bleiben und zwar zumeist an der zu oberst hinter dem Ringknorpel gelegenen Stelle.

Auf die Beziehungen der Pleura zur Speiseröhre werden wir später bei Besprechung der Oesophagotomia thoracica zu sprechen kommen.

Als Fremdkörper des Oesophagus können die verschiedensten Körper in Betracht kommen. Von praktischen Gesichtspunkten ausgehend, gibt Adelmann in seiner schon oben angeführten Arbeit folgende Einteilung: I. Körper mit mehr rauhen, spitzen, schneidenden Oberflächen: Knochenstücke, Gräten, Nadeln, Pfeifenspitzen, Dornen, Nägel, Stacheln, Bolzen, Zinken, Grannen, Angelhaken, künstliche Gebisse, Messer, Gabeln u. a. m. II. Körper mit mehr glatter Oberfläche. Hier könnte man wieder a) harte: Münzen, Ringe, Knöpfe, Fingerhüte, Schlüssel, Löffel, Holzstücke, Obstkerne etc.; b) mehr weiche: Fleischstücke, Früchte, Eier, Kuchen etc. unterscheiden.

Es ist klar, dass oft Zweifel bestehen können, welcher dieser Gruppen man einen Fremdkörper beirechnen soll, und doch ist dies, wie wir später sehen werden, bezüglich des einzuschlagenden Verfahrens von grösster Wichtigkeit.

Den grössten Prozentsatz unter den verschluckten Fremdkörpern nehmen die künstlichen Gebisse ein. Bei den 100 Oesophagotomien, die ich, abgesehen von der Fischer'schen und Egloff'schen Statistik, aus der Litteratur zusammenstellen konnte, gaben in 49% der Fälle künst-

liche Gebisse die Ursache ab zum operativen Eingriffe. In der Regel werden sie während des Schlafes oder in der Trunkenheit, manchmal auch während des Essens verschluckt, sei es, dass sie zerbrochen sind oder sich auf irgend eine Weise gelockert haben. Es ist deshalb seitens der Zahnärzte den Trägern von Zahnersatzstücken nicht dringend genug ans Herz zu legen, sich defekte Stücke sofort ausbessern oder ersetzen zu lassen und während des Schlafes die Zahnplatten aus dem Munde zu nehmen, nicht allein aus Gründen der Reinlichkeit, sondern weil ihnen daraus die grössten Gefahren erwachsen können. In zweiter Linie kommen Knochenstücke in Betracht, ferner Obstkerne, Münzen, Nadeln, Fischgräten etc.

Je nach dem Sitze, der Grösse und Oberflächenbeschaffenheit des Fremdkörpers wird auch das Symptomenbild ein verschiedenartiges sein. Hat ein voluminöser Körper seinen Sitz im oberen Teil der Speiseröhre bis etwa herab zur Bifurkation, so steht meist, hervorgerufen durch den Druck des Fremdkörpers auf die vor dem Oesophagus liegende Trachea, als Hauptsymptom im Vordergrund mehr oder weniger hochgradige Dyspnoe. Diese kann so gross sein, dass der Arzt gezwungen ist, sofort die Tracheotomie vorzunehmen, um den Patienten vor dem Erstickungstode zu bewahren; es sind in der Litteratur nicht wenige Fälle verzeichnet, wo der Tod thatsächlich aus dieser Ursache eingetreten ist.

Wenn der Fremdkörper kleiner oder der Sitz in der Speiseröhre tiefer ist, dann haben wir anfänglich keine solch bedrohlichen Erscheinungen.

Die Beschwerden bestehen dann hauptsächlich in mehr oder minder heftigen lokalen Schmerzen, die meist in die Umgebung, in Brust, Arme, Hals ausstrahlen und im Auftreten von Dysphagie. Die Schmerzen werden selbstverständlich bei spitzen, scharfkantigen Körpern, welche die Schleimhaut verletzen und sich in dieselbe einbohren, grösser sein als bei rundlichen, die oft nur ein leichtes Druckgefühl verursachen. Dabei ist aber als besonders wichtig hervorzuheben, dass auch nach Entfernung der Fremdkörper diese lokalen Schmerzen noch andauern können, ausgehend von den durch dieselben gesetzten Verletzungen. Es sind verschiedene Fälle bekannt, wo auf diese Schmerzangaben des Patienten hin die Oesophagotomia externa ausgeführt wurde, während Corpus delicti schon längst seinen Platz verlassen und auf natürlichem Wege abgegangen war.

Die vorhandene Dysphagie steht oft in gar keinem Verhältnis zur Grösse der Fremdkörper. Ein kleines, scharfes Knochenstück, eine Fischgräte, deren spitze Enden sich in die Schleimhaut der Speiseröhre eingebohrt haben, kann die stärksten Druckbeschwerden verursachen, selbst jegliche Nahrungsaufnahme unmöglich machen. Man erklärt dies dahin, dass durch den beständigen Reiz des scharfkantigen Fremdkörpers an der betreffenden Stelle ein Krampf der Speiseröhremuskulatur ausgelöst wird, der einen vollständigen Verschluss des Lumens herbeiführt. Andererseits aber muss man wieder staunen, wie gering oft die Beschwerden von Seiten grösserer Fremdkörper sind. Gerade bei künstlichen Gebissen, die sich

mit ihrer konvexen Fläche der Konkavität der vorderen Speiseröhrenwand anzulegen pflegen, ist schon wiederholt auf das fast vollständige Fehlen von Dysphagie hingewiesen worden. Wir sehen also daraus, dass man aus der Stärke und Heftigkeit der Beschwerden durchaus keine Schlüsse ziehen darf auf die physikalische Beschaffenheit der betreffenden Fremdkörper.

Wie gestaltet sich nun der weitere Verlauf, wenn der Fremdkörper nicht auf irgend eine Weise, sei es spontan oder durch ärztlichen Eingriff, aus dem Oesophagus entfernt wird? Durch den andauernden Reiz, den das corpus alienum auf die Schleimhaut der Speiseröhre ausübt, wird es bald zu entzündlichen Erscheinungen an derselben kommen. Damit werden dann wieder die Schmerzen und die Schlingbeschwerden des Patienten gesteigert und die Nahrungsaufnahme immer mehr erschwert, so dass der Kranke in seinem Ernährungszustand stetig herabkommt. Dies ist, nebenbei bemerkt, ein Punkt, der wohl in Betracht zu ziehen ist, wenn es sich um den zur Ausführung einer Operation geeigneten Zeitpunkt handelt. Denn die Chancen für den guten Erfolg einer Operation werden bei einem in günstigen Ernährungsverhältnissen sich befindlichen Individuum jedenfalls besser sein, als bei einem, dessen Kräfte durch einen länger dauernden unfreiwilligen Hungerzustand herabgesetzt sind.

Weiterhin werden sich bei andauerndem Verweilen des Fremdkörpers Geschwürsbildung, Perforation und Gangrän der Speiseröhrenwand einstellen. Damit ist natürlich für die verschiedensten

pathogenen Mikroorganismen die Eingangspforte gegeben, und Abscessbildung, Phlegmone im perioesophagealen Bindegewebe, eitrige Pleuritis, Perikarditis, Lungengangrän, allgemeine Sepsis stellen die traurigen Folgeerscheinungen der eingetretenen Infektion dar, der, wie ein Blick auf die einschlägige Litteratur zeigt, leider schon zahlreiche Menschenleben zum Opfer gefallen sind.

Von objektiven Symptomen, die auf das Vorhandensein von Komplikationen, wie Abscessbildung, Phlegmone hinweisen, will ich kurz hervorheben die Temperatursteigerungen mit abendlichen Exacerbationen, entzündliche Schwellung und Emphysem des Halses, der von innen her aufgetrieben und druckempfindlich ist, den oft beobachteten, furchtbar fötiden Auswurf und Geruch aus dem Munde. v. Hacker (Zur operativen Behandlung der perioesophag. und mediast. Phlegmone. Verhandlg. d. deutschen Ges. f. Chir. 30. Congr.) macht als symptomatisch wichtig besonders aufmerksam auf eine hinter dem Jugulum sich befindliche, bei Lagewechsel sich verändernde Dämpfung. Die subjektiven Symptome äussern sich in Schmerzen hinter dem Sternum, strahlend um den Thorax und in die Arme, in Atembeschwerden und Beklemmungsgefühl auf der Brust.

Die Zeit, innerhalb der Geschwürsbildung und Perforation erfolgen, ist selbstverständlich verschieden nach der Art des Fremdkörpers. Grössere oder spitzige, zackige Gegenstände werden eher dazu führen, als solche von rundlicher Beschaffenheit und glatter Oberfläche. Aber auch

hier ist darauf hinzuweisen, dass wir in der Litteratur einzelne Fälle verzeichnet finden, die eine erstaunliche Toleranz der Speiseröhre grösseren Fremdkörpern gegenüber bekunden. So wurden beispielsweise künstliche Gebisse nach monate-, ja selbst jahrelangem Aufenthalt entfernt, ohne dass es zu stärkeren entzündlichen Erscheinungen gekommen wäre. Diese Fälle bilden natürlich Ausnahmen, und es wäre verfehlt, im Hinblick auf dieselben sich verleiten zu lassen, eine vorzunehmende Operation hinauszuschieben.

Eine grosse Gefahr bilden ferner die durch den Fremdkörper bewirkten Verletzungen stärkerer Gefässstämme, die sich meist durch Auswurf blutigen Schleimes oder durch heftiges Blutbrechen kundgeben. Kleine, spitzige Knochenstücke, Nadeln, Fischgräten können unter Umständen in der allerkürzesten Zeit, innerhalb weniger Minuten, die Wand der Speiseröhre und der grossen Gefässe durchbrechen und den Tod des betreffenden Patienten herbeiführen, bei grösseren, weniger spitzen Gegenständen geschieht die Perforation allmählich, indem es zunächst zu Decubitus und Geschwürbildung der Speiseröhre und dann der betreffenden Gefässwände kommt. Pescatore (Diss. med. München 1901) gibt uns in seiner Dissertation einen Ueberblick über die bezügliche Litteratur und stellt 37 Fälle von Perforation in die Aorta zusammen, 11 von Perforation in die Carotis, 3 in die art. thyreoidea inf., 3 in die vena cava, 2 in die art. pulmonis und art. subclavia, 1 in die vena hemiazygos. In zweien dieser Fälle gelang es, durch Oesophogotomia ex-

terna und Unterbindung der betreffenden Gefässe — Carot. commun. bezw. art. thyreoid. inf. — den tödlichen Ausgang hintanzuhalten; alle übrigen endeten letal. Mit Rücksicht auf diese Erscheinungen stellt Fischer (l. c.) das Auftreten von Blutungen aus der Wunde als eine der Indicationen hin, welche die sofortige Vornahme der Oesophagotomia externa erheischen, weil eben hier nur die blutige Operation, die direkte Ligatur des beschädigten Gefässes Aussicht auf günstigen Erfolg hat.

Bevor ich nun auf Diagnose und Therapie zu sprechen komme, sei es mir gestattet, die Krankengeschichte unseres Falles anzuführen.

R. B., 26 Jahre alt; Tag der Aufnahme in die Poliklinik 24. IV. 1902.

Anamnese:

Patient trug seit langer Zeit ein künstliches Gebiss, dessen Gaumenplatte zerbrochen war. Am 21. April 1902 schlief er in betrunkenem Zustande ein, wobei das Gebiss sich loslöste und Patient dasselbe verschluckte.

Der konsultierte Arzt vermochte mit der Sonde einen Teil desselben, bestehend aus vier Zähnen, in den Magen zu stossen. Dieser Teil ist per vias naturales abgegangen und befindet sich im Besitze des Patienten.

Seit dem Verschlucken des Gebisses vermag Pat. angeblich keine feste Nahrung mehr zu sich zu nehmen; selbst Flüssigkeiten werden teilweise wieder herausgewürgt. Die Schmerzen sind verhältnismässig gering, nur ein Druckgefühl ist vorhanden, das Patient auf die Mitte des Sternums

verlegt; geringer Hustenreiz; keine Atembeschwerden.

Status praesens:

Sehr kräftig gebauter Mann mit gut entwickelter Muskulatur und in günstigem Ernährungszustand. Atmung nicht besonders beschleunigt; Puls kräftig, voll, regelmässig. Ueber den Lungen überall sonorer Percussionsschall und vesikuläres Atemgeräusch. Rechts in der Höhe der 6. Rippe ab und zu bronchitische Rasselgeräusche.

Herzdämpfung nicht vergrössert; Töne rein. Unterleibsorgane ohne pathologischen Befund.

Hals beim Betasten nirgends schmerzhaft, keine abnorme Schwellung. Geringer Foetor ex ore.

Temperatur 38,6°.

Bei der von Herrn Privatdocenten Dr. H. Neumayer wiederholt ausgeführten Oesophagoscopie sieht man, 31 cm von der Zahnreihe entfernt, Zähne. Extraction mit dem Oesophagoscope misslingt.

25. April 1902. Nochmalige Vornahme der Oesophagoscopie, der Fremdkörper wird nicht gesehen; man nimmt an, dass er spontan in den Magen gerutscht sei. Temperatur 38,0°.

26. April 1902. Die Beschwerden dauern fort. Nachmittags 4 Uhr Chloroformnarkose. Die Einführung des Oesophagoscopes gelingt nach Ueberwindung eines gewissen Widerstandes bis in den Magen. Ausfluss von galligem Mageninhalt. Gebiss ist nicht zu sehen, dagegen Eiter.

Daraufhin typische Oesophagotomie; die

Entfernung des Gebisses gelingt verhältnismässig leicht durch Einführung einer Kornzange von der Wunde aus. Dasselbe enthält 4 Zähne, ein 5. Zahn liegt frei beweglich in der Aushöhlung der Gaumenplatte. Es scheint demnach das Oesophagoscop durch die Höhlung der Gaumenplatte durchgerutscht und an dem Gebiss vorbeigeglitten zu sein. Letzteres ist 4 cm lang und 3,5 cm breit und mit einem kleinen metallenen Haken versehen.

Durch die Oesophagotomiewunde wird eine Schlundsonde eingelegt und dieselbe durch Nähte fixiert. Die übrige Wunde wird mit Jodoformgaze austamponiert; einige oberflächliche Hautnähte. Tieflagerung des Kopfes. Abends Temperatur 37,3°. Herzthätigkeit regelmässig; Töne rein, aber auffallend leise im Verhältnis zum kräftigen Pulse. 0,01 Morphium subcutan.

27. April. Die Nacht war gut. Patient hat geschlafen. Puls klein, weich, frequent, 96. Hautfarbe und Konjunktiva ganz leicht ikterisch; Milz etwas vergrössert.

Ernährung durch die Schlundsonde nicht möglich, da Patient sofort alles bricht. Er klagt über heftiges Stechen auf der rechten Thoraxhälfte; physikalisch lässt sich auf den Lungen nichts nachweisen. Temperatur 37,6—37,8°.

Um 12 Uhr Verbandwechsel, unmittelbar darauf Schüttelfrost. Abends ist Patient ziemlich somnolent, nachts unruhig. Morphium subcutan.

28. April. Respiration beschleunigt, Puls 96, sehr klein, unregelmässig. Patient zeigt Euphorie, Milzschwellung gleich. Aus der Schlundsonde

entleert sich etwas hellrotes Blut. Kampherinjektionen, Kochsalzinfusion.

Mittags Fütterung durch die Schlundsonde (1/2 Liter Milch mit 1/4 Liter Cognac). Puls wieder fühlbar, sehr klein.

Abends wird wieder ein halb Liter Milch eingegossen. Rechte Infraclaviculargrube gibt gedämpft tympanitischen Schall. Patient ist somnolent; Atmung tief-langsam.

Abends 8 Uhr Exitus letalis.

29. April. Autopsie.

5 cm oberhalb der Cardia ist die Schleimhaut des Oesophagus hämorrhagisch infiltriert; an der Vorderseite — rechts und links — ist die Wandung desselben perforiert in einer Ausdehnung von 5—6 cm. Links führt die Perforationsöffnung in eine Abscesshöhle in der Gegend der linken Lungenwurzel. Von hier aus scheint die Entzündung sich auf den Herzbeutel fortgesetzt zu haben, welcher etwa 1/2 l mit fibrinösen Flocken durchsetztes, trübes Exsudat enthält; die Serosa des Herzbeutels, sowie die Oberfläche des Herzens sind mit frischen, roten Granulationen bedeckt.

Herz gross, ziemlich viel epikardiales Fett; Muskulatur gelblich, anscheinend etwas verfettet. Rechtes Herz schlaff, mit dünner Wandung; Klappen intakt.

Lungen allseitig verwachsen mit der Pleura costalis, besonders rechts sehr fest. Beide Unterlappen ödematös. Rechte Spitze zeigt eine kleine Narbe.

Abdomen: Kein Ascites, Wurmfortsatz frei.

Leber sehr fettreich, Zeichnung undeutlich.

Milz kaum vergrössert; Pulpa vorquellend; Farbe schmutzigbraun, missfarben.

Nieren gross; Zeichnung etwas verwaschen; Farbe dunkelrot.

Magen-Darmkanal ohne Befund.

Diagnose:

Perforation des Oesophagus; Abscess an der linken Lungenwurzel; fibrinös-eitrige Perikarditis, Sepsis. Alter, geheilter tuberkulöser Herd im rechten Oberlappen.

Im Anschluss an diese Krankengeschichte will ich nun eingehender Diagnose und Therapie der Fremdkörper erörtern, womit zugleich die kritische Beleuchtung des vorliegenden Falles verbunden sein soll.

In den meisten Fällen wird die Anamnese von vornherein die Diagnose sicher stellen. Die Patienten kommen eben mit der bestimmten Angabe zum Arzte, dass sie den oder jenen Körper verschluckt haben und bringen die für das Vorhandensein eines Fremdkörpers in der Speiseröhre charakteristischen Beschwerden vor. Dass die Anamnese aber auch manchmal im Stiche lässt, beweist ein von Hartmann (Diss. med. Freiburg 1902) aus der Freiburger chirurgischen Klinik veröffentlichter Fall. Eine Frau von 55 Jahren hatte im Anschluss an den Genuss eines grösseren Fleischstückes Schluckbeschwerden. Da ihr Zustand sich mit der Zeit immer mehr verschlimmerte, so suchte sie einen Spezialarzt auf, der bei der Sondenuntersuchung eine Verengerung im unteren Halsteil feststellte und, da Patientin von dem Steckenbleiben eines Fremdkörpers nichts

wusste, in Anbetracht des vorgerückten Alters derselben die Diagnose auf Carcinom stellte. Mit dieser Diagnose kam die Patientin zur chirurgischen Klinik, wo die Palpation von aussen eine umschriebene Anschwellung hinter dem Ringknorpel ergab und zur Entfernung der „Neubildung" die Oesophagotomia externa vorgenommen wurde. Zum grössten Erstaunen des Operateurs fand sich aber anstatt der vermuteten malignen Geschwulst ein Knochenstück als Ursache der Beschwerden vor.

Ein Gegenstück hiezu bildet ein von Egloff (Zur Entfernung von Fremdkörpern aus der Speiseröhre; Brutic's Beitr. z. kl. Chir. Bd. 12) erwähnter Fall. Hier vermisste die Patientin des Morgens beim Erwachen ihr künstliches Gebiss und glaubte, es während des Schlafes verschluckt zu haben. Mit dieser Aussage kam sie auch zum Arzte und klagte über Schmerzen im Halse, Schluckbeschwerden etc. Da die Sondenuntersuchung ohne jedes Resultat war und da das Verhalten der Patientin den Gedanken an Hysterie nahelegte, liess der Arzt in dem Schlafzimmer derselben nachsehen, und richtig fand sich dabei das angeblich verschluckte Gebiss vor.

Abgesehen davon, dass die Anamnese uns öfters im Stiche lässt oder irreleitet, kann sie uns nur Auskunft darüber geben, ob überhaupt ein Fremdkörper in die Speiseröhre gelangt ist und von welcher Beschaffenheit er ist. Zu einer brauchbaren Diagnose gehört aber zum mindesten auch, dass wir über den Sitz des corpus alienum unterrichtet sind, weil davon unter Umständen die

Wahl unseres therapeutischen Verfahrens abhängig ist. Deshalb müssen wir noch die objektive Untersuchung zu Hilfe nehmen.

In einigen Fällen, wenn der Fremdkörper innerhalb des Halsteils der Speiseröhre steckengeblieben ist, wird vielleicht eine von aussen sichtbare abnorme Vorwölbung uns auf den Sitz desselben hinweisen, oder der tastende Finger vermag den Gegenstand direkt durchzufühlen. Dabei können jedoch leicht Täuschungen unterlaufen, und die Casuistik z. B. weist einen Fall auf, bei dem ein abnormer Vorsprung am grossen Zungenbeinhorn als Fremdkörper angesehen wurde.

Als weitere diagnostische Hilfsmittel stehen uns zur Verfügung die Sondenuntersuchung, die Durchleuchtung mit Röntgenstrahlen und die Oesophagoscopie.

Zunächst die Sondenuntersuchung. Diese wird in jedem Falle von Fremdkörper, der in unsere Behandlung kommt, in erster Linie zur Anwendung kommen müssen. Als Sonde können wir entweder ein gewöhnliches englisches Schlundbougie benützen, oder aber, wie dies v. Hacker (Die Fremdkörper in den Speisewegen. Handb. d. pr. Chir. II. Bd.) empfiehlt, einen mit einer Elfenbeinolive oder einer Metallkugel armierten Fischbeinstab. Beim Einführen derselben werden wir in den meisten Fällen, am Sitz des Fremdkörpers angelangt, entweder auf ein Hindernis stossen, das die weitere Einführung unmöglich macht, oder aber wir fühlen beim Vorbeigleiten einen Widerstand, ein Reiben, das wir, wenn die Sonde mit

einer Resonanzvorrichtung versehen ist, auch zu Gehör bringen können. Leider bleibt die Sondenuntersuchung in vielen Fällen ohne positives Resultat. Dass dies bei kleineren Gegenständen, die kaum ein Hindernis für die Passage abgeben, vorkommen kann, ist leicht erklärlich; aber auch an grösseren Fremdkörpern gleitet die Sonde unbemerkt vorüber. So erwähnt Rosenheim (Berliner klin. Wchschr. 1896 Nr. 48) einen Fall, bei dem es selbst der kundigen Hand von Bergmann's nicht gelang, den Fremdkörper, ein künstliches Gebiss, vermittelst der Sonde nachzuweisen, und erst die Oesophagoscopie Aufschluss über den Sitz desselben gab. Desgleichen berichtet Wilke (Diss. med. Königsberg 1898) einen Fall aus der Königsberger Klinik: Ein dreijähriger Knabe hatte einen Militäruniformknopf verschluckt. Ein mittelstarkes Bougie dringt ohne Hindernis in den Magen. Bei der darnach vorgenommenen Durchleuchtung mit Röntgenstrahlen gab der Fremdkörper in der Höhe der oberen Thoraxapertur einen kreisrunden, tiefdunklen Schatten. Wie erklärt sich nun dieses negative Ergebnis der Sondierung? Mundhöhle, Pharynx und Oesophagus bilden, zusammengenommen, keine gerade Linie, sondern beschreiben einen nach vorne offenen Bogen. Beim Einführen der Sonde muss diese natürlich gleichfalls sich diesem Verlaufe anpassen; da sie nun infolge ihrer Elastizität ihre gerade Form beizubehalten sucht, so wird sie an der hinteren Wand der Speiseröhre herabgleiten, weil sie eben auf diese Weise am wenigsten von ihrer geraden Form abzuweichen

braucht. Es können daher Fremdkörper, welche der vorderen Speiseröhrenwand anliegen, bei der Sondenuntersuchung leicht unentdeckt bleiben. Erfahrungsgemäss sind es grössere, gebogene Körper, wie Zahnersatzstücke, welche in die Nähe der vorderen Oesophaguswand geraten. Nach von Hacker (Ueber die Entfernung der Fremdkörper aus der Speiseröhre mittels der Oesophagoscopie. Brun's Beitr. zur klin. Chir. Bd. 32) ist dies darin begründet, dass solche Fremdwörter bei den Schlingversuchen die nachgiebige vordere und seitliche Wand der Speiseröhre leichter zum Ausweichen bringen als die hintere, wo die Wirbelsäule Widerstand leistet. Es wird deshalb empfohlen, die Sondierung bei möglichst zurückgebeugtem Kopf vorzunehmen, weil dadurch die Verlaufsrichtung des zu sondierenden Abschnittes eine annähernd gerade ist und das Hinabgleiten an der hinteren Oesophaguswand thunlichst vermieden wird.

Ein weiteres wichtiges diagnostisches Hilfsmittel brachte uns die Entdeckung der Röntgenstrahlen. In manchen Fällen, in denen die Sondenuntersuchung im Stiche gelassen, wird die Durchleuchtung mit Röntgenstrahlen noch Aufschluss geben. Leider sind ihrer Verwendbarkeit Schranken gesetzt durch die Beschaffenheit der Fremdkörper. Denn nur solche Körper werden bei der Durchleuchtung Schatten werfen und sichtbar werden, welche entweder für Röntgenstrahlen ganz undurchlässig sind oder wenigstens weniger durchlässig als das umgebende Gewebe. Bei Metallgegenständen, wie Münzen, Uniformknöpfe etc.

werden sie daher vorzügliche Dienste leisten, während sie gerade bei den am häufigsten vorkommenden Fremdkörpern, den künstlichen Gebissen, versagen oder zweifelhafte Resultate geben. Als Beleg dafür diene ein von Kirstein*) veröffentlichter Fall: Trotz negativen Ausfalls der Sondierung und Röntgenphotographie dauerten die Beschwerden an. Als man dann nach 14 Tagen die oesophagoscopische Untersuchung vornahm, fand sich der Fremdkörper, ein künstliches Gebiss, noch in der Speiseröhre. Ebenso wird bei Knochenstücken die Beleuchtung öfter im Stiche lassen, da der Schatten des Fremdkörpers in den Schatten der hinter der Speiseröhre liegenden Wirbelsäule fällt und auf diese Weise verdeckt wird. In solchen Fällen dürfte es sich empfehlen, die seitliche Durchleuchtung vorzunehmen.

Ein weiterer Nachteil der Röntgenstrahlen besteht darin, dass leicht Fehler in der Lagebestimmung von Fremdkörpern gemacht werden, indem je nach der gegenseitigen Lage von Röhre, Objekt und Platte der Schatten des Fremdkörpers sich verschieden projiciert. Dadurch kann man leicht zu falschen therapeutischen Eingriffen verleitet werden, wie dies der von Forgue (Ref. Centr. f. Chir. 1899) mitgeteilte Fall zeigt. Um diesen Irrtum möglichst zu vermeiden, nimmt man durch Verschiebung der Strahlenquelle parallel mit der Platte 2 Aufnahmen vor, oder man macht eine vertikale und eine transversale Durchleuchtung.

*) Erwähnt bei Gottstein, Technik und Klinik der Oesophagoscopie, Mittlg. a. 9. Grenzgeb. d. Mdg. u. Chir. VIII 1901.

Unser bestes und zuverlässigstes Hilfsmittel ist unstreitbar das Oesophagoscop. Bei seiner Anwendung erhalten wir nicht nur Aufschluss über das Vorhandensein eines Fremdkörpers in der Speiseröhre und über den Sitz desselben, sondern, was besonders hervorgehoben werden muss, es macht auch die sekundären Veränderungen der Oesophaguswandung, die von so ausschlaggebender Bedeutung für die Wahl des einzuschlagenden therapeutischen Verfahrens sind, unserem Auge direkt zugänglich. Ausserdem setzt uns das Oesophagoscop in die Lage, mit der Diagnose zugleich die Therapie zu verbinden, worauf wir bei letzterem Kapitel noch näher eingehen werden.

Zunächst einige kurze Bemerkungen über Geschichte und Anwendungsweise des Oesophagoscops! Die ersten Versuche, das Innere der Speiseröhre direkt zu Gesicht zu bringen, datieren zurück bis Ende der sechziger Jahre des vorigen Jahrhunderts; sie scheiterten alle daran, dass man mit biegsamen Schlundröhren dieses Ziel zu erreichen suchte. Erst als Kussmaul die Aufmerksamkeit auf seine mit starrem Rohr angestellten Versuche lenkte, gelang es Leiter in Wien, im Verein mit Mikulicz ein brauchbares Instrument zu verfertigen. Allerdings hafteten diesem bei seiner Kompliziertheit noch verschiedene Mängel an. So erhitzte der durch den elektrischen Strom zum Weissglühen gebrachte Platindraht, welcher dem ursprünglichen Apparat als Lichtquelle diente, den Tubus dergestalt, dass eine Wasserkühlung notwendig wurde. Mit der Entdeckung des elektrischen Glühlämpchens fiel die-

ser Uebelstand weg, und das jetzige, verbesserte Instrument besteht aus mehreren Tubus von verschiedener Länge und verschiedenem Durchmesser, wie sie je nach dem Alter des Patienten und dem Sitze des Fremdkörpers erforderlich sind. Zur Beleuchtung dient ein Glühlämpchen, dessen Licht mittelst eines Reflektors in die Speiseröhre hineingeworfen wird. Vor der Einführung des Tubus wird nach der Empfehlung von v. Hacker (s. o.) zur Herabsetzung der Empfindlichkeit und Beseitigung der Würgbewegungen die Pharynxwand mit 20prozentiger Cocainlösung bepinselt. v. Hacker, der wohl die meisten Erfahrungen bezüglich der Oesophagoscopie besitzt, nimmt die Untersuchung in der Regel in Rückenlage mit weit nach hinten hängendem Kopf vor. Der Tubus wird dann ganz langsam immer weiter in der Speiseröhre vorgeschoben und das ganze Innere derselben nach und nach abgesucht. Ebenso langsam geschieht dann das Zurückziehen des Tubus. Auf diese Weise werden öfters Fremdkörper, die dem suchenden Blicke beim Hineinschieben des Rohres dadurch entgangen waren, dass sie in einer Schleimhautfalte sich verbargen, noch beim Herausziehen desselben entdeckt.

Absolute Sicherheit für Feststellung der Diagnose bietet aber auch die Oesophagoscopie nicht. Das beweist ein von Zander in den Charité-Annalen 1898 veröffentlichter Fall, wo es auch vermittelst der Oesophagoscopie nicht gelang, den Fremdkörper im Oesophagus nachzuweisen. Das gleiche zeigt unsere Krankengeschichte: Zwar wurde bei der am Tage der Aufnahme in die Poli-

klinik vorgenommenen Oesophagoscopie das Gebiss 31 cm von der Zahnreihe entfernt gesehen, aber am nächsten Tage gelangte der Tubus, ohne dass ein Fremdkörper zu sehen oder ein Widerstand zu fühlen war, bis in den Magen. Jedenfalls war an diesem negativen Resultat in unserem Falle die Rötung und Schwellung der Schleimhaut, zuletzt die Eiterung und Perforation der Speiseröhre schuld, die eine klare Uebersicht unmöglich machte.

Bei seinen vielen Vorzügen hat das Oesoscop leider den grossen Nachteil, dass seine Anwendung eine besondere Uebung und Fertigkeit erheischt. Deshalb wird es in der Hand einzelner wohl vorzügliche Resultate aufweisen, aber kaum je zum Allgemeingut der Aerzte werden. Ausserdem möchte ich noch darauf hinweisen, dass die Oesophagoscopie in bestimmten Fällen kontraindiciert ist. v. Hacker (s. o.) gibt als solche Kontraindicationen an: Akute entzündliche Prozesse des Oesophagus, sowie alle jene allgemeinen oder lokalen Erkrankungen, die mit bedeutenden Respirationsstörungen verbunden sind (Emphysem, gewisse Herzkrankheiten, Aneurysma etc.).

Gehen wir nun zur Therapie der Fremdkörper über! Im Jahre 1887 in seiner schon oben citierten Arbeit stellte Fischer (s. o.) nachfolgende Grundsätze für die Behandlung der Fremdkörper auf:

a) Ein frisch verschluckter Fremdkörper muss nach Misslingen der unblutigen Methode bis zum Ende des folgenden Tages durch Oesophagotomie entfernt werden.

b) Ist der Fremdkörper seit einigen Tagen ver-

schluckt, so ist nach einmaligem Misslingen der unblutigen Methode sogleich die Oesophagotomie zu machen.

c) Macht die Natur des Fremdkörpers jeden Versuch der Extraction oder des Hinabschiebens gefährlich, dann operiere man sofort.

d) Bei bereits vorhandener Infiltration des Halses oder bereits eingetretener Blutung aus dem Munde operiere man sofort.

Welches sind nun die für die Extraction in Betracht kommenden unblutigen Methoden? Was für blutige Operationen stehen uns zur Verfügung? Haben die Fischer'schen Principien noch heutzutage Geltung? Diese Fragen will ich im Folgenden zu beantworten suchen.

Zwei Wege zur unblutigen Entfernung der Fremdkörper stehen uns offen: Einmal das Hinabbefördern in den Magen und zweitens die Extraction nach oben. Das Hinabschieben in den Magen, wozu man einen Schlundstösser oder Bougie benützen kann, ist nur gestattet bei kleinen Körpern von rundlicher Beschaffenheit und glatter Oberfläche, die beim Abwärtsgleiten durch die Speiseröhre die Schleimhaut nicht verletzen und auch voraussichtlich beim Passieren des Darmtraktus keine Störungen verursachen werden. Bei spitzigen, zackigen, scharfkantigen Gegenständen ist dagegen das Hinabschieben unter allen Umständen zu verwerfen, da die dabei gesetzten Verletzungen des Oesophagus erfahrungsgemäss für den betreffenden Patienten von verhängnisvoller Bedeutung sind. Wenn auch die Kasuistik vereinzelte Fälle aufweist, bei denen das Hinabbefördern von un-

regelmässig gestalteten Fremdkörpern, wie z. B. künstlichen Gebissen, in den Magen und der Durchgang durch den Darmkanal ohne Schaden ging, so sind das eben Ausnahmen, mit denen man nicht rechnen darf. Einen sehr lehrreichen Fall teilt Körte (Chir. Congr. 1895) mit: Die betreffende Patientin hatte das Unglück, ihr künstliches Gebiss zu verschlucken. Der am gleichen Tage zugezogene Arzt soll nach vergeblichen Extractionsversuchen das Gebiss unter erheblichen Schmerzen in den Magen gestossen haben. Am folgenden Tage Infiltration des rechten Oberlappens, die in den nächsten Tagen zurückging; sehr foetider, blutig gefärbter Auswurf; nach 2 Wochen Exitus letalis an Lungengangrän. Die Sektion ergab: Perforation des Oesophagus in der Höhe des Larynx und ein langer, rechts hinter der Speiseröhre bis zum Zwerchfell hinunterführender Weg: Der Fremdkörper lag in einem Zwerchfellherde der rechten Lunge. Im Anschluss an diesen Fall bemerkt Körte: „Es ist nicht genug davor zu warnen, zackige, unregelmässig gestaltete Körper nach abwärts zu stossen; eine statt dessen rechtzeitig ausgeführte Oesophagotomie hätte mit Wahrscheinlichkeit die Kranke gerettet."

Noch auf einen anderen Umstand sei hier hingewiesen, der von Versuchen, den Fremdkörper in den Magen zu befördern, möglichst Abstand zu nehmen gebietet. Die Mehrzahl der Fremdkörper bleibt nämlich, wie schon oben erwähnt, im obersten Teil der Speiseröhre sitzen; die Versuche, sie in den Magen zu schieben, werden meist nur das erreichen, dass sie in tieferen Teilen des Oe-

sophagus, z. B. im Brustabschnitt, sich festsetzen. Wird dann nun ein operativer Eingriff, wie die Oesophagotomia externa, erforderlich, so sind die Schwierigkeiten, die sich uns bei tiefem Sitz des corpus alienum entgegenstellen, weit grösser, als wenn dasselbe an seiner ursprünglichen Stelle, im Halsteil der Speiseröhre sich befinden würde.

Welche Methoden stehen uns nun zur Entfernung der Fremdkörper nach oben zur Verfügung? Das früher vielfach übliche Verfahren, Brechmittel zu verabreichen, um durch die dadurch hervorgerufenen Würgbewegungen den Fremdkörper herauszubefördern, dürfte wohl jetzt vollkommen verlassen sein. Denn abgesehen davon, dass es fast immer im Stiche lässt, kann es bei unregelmässig gestalteten, mit Zacken und Spitzen versehenen Gegenständen sogar verhängnisvoll werden, weil die Kontraktionen der Oesophagusmuskulatur nur dazu führen, dass diese Spitzen und Haken sich fester in die Wandung einkeilen und eher zu Decubitus und Geschwürsbildung führen, auch der späteren Extraktion die grössten Hindernisse bereiten

Zweckentsprechend sind die Methoden, den Fremdkörper vom Munde aus mit Instrumenten zu fassen und herauszuziehen. Bei Sitz desselben im oberen Teil der Speiseröhre benützt man am besten die verschiedenen Schlund- und Oesophaguszangen, für tiefer sitzende Gegenstände eignet sich der Weiss'sche Grätenfänger und der Gräfl'sche Münzenfänger. Das Princip bei letzterem besteht darin, die Instrumente am Fremdkörper vorbeizuführen und beim Zurückziehen den-

selben zu fassen und herauszubefördern. Rundliche Körper von glatter Oberfläche, welche keine Verletzungen der Speiseröhre bewirken können und noch nicht lange in derselben verweilen, können auf diese Weise leicht beseitigt werden, nur sei vor Anwendung grösserer Gewalt dringend gewarnt. Bei Gebrauch des Münzenfängers ist man zuweilen bösen Zufälligkeiten ausgesetzt; so kann es vorkommen, dass das Instrument sich irgendwie festhakt und man froh ist, wenn man es auch ohne Fremdkörper wieder herausbekommt. Die Litteratur weist mehrere Fälle auf, wo die Oesophagotomia externa zur Entfernung desselben vorgenommen werden musste. Ein weiterer Nachteil ist der, dass die Extraction ohne Kontrolle des Auges vor sich geht, und dass wir sozusagen allein auf unser Gefühl uns verlassen müssen. Deshalb ist bei scharfkantigen Gegenständen, die leicht zu Verletzungen führen, sowie bei solchen, die schon längere Zeit im Oesophagus verweilen und infolgedessen den Gedanken an Decubitus und Geschwürsbildung nahelegen, die Anwendung des Münzenfängers kontraindiciert, weil gar zu leicht Perforation der Speiseröhre mit ihren verhängnisvollen Folgen eintreten kann. Darüber belehrt uns ein von Prof. Trzebicky (Wiener med. Wchschr. 1902 Nr. 14) veröffentlichter Fall: Die betreffende Patientin verschluckte beim Essen ein 3 cm langes, schmales Knochenstück mit scharfen Rändern und Kanten. Am folgenden Tage Extraction mit dem Münzenfänger, die schmerzlos, ohne Blutung verlief. In den nächsten Tagen Zunahme der Schmerzen im Halse, am 3. Tage nach

der Extraction Aufnahme in die Chirurgische Klinik (hochseptischer Zustand, hohes Fieber, kaum fühlbarer Puls, Hals angeschwollen). Es wird sofort zu beiderseitiger Oesophagotomie geschritten, wobei sich rechterseits aashaft stinkender, schaumiger Eiter aus dem Spalte zwischen Gefässen, Wirbelsäule und Pharynx entleert. Trotzdem im Verlaufe der nächsten Tage Progression der Phlegmone im retrovisceralen Raume und exitus letalis nach 10 Tagen. Die Sektion ergab: Gallertige Infiltration des prävertebralen Bindegewebes im Mediastinum, eitrigen Belag an den Seitenwänden der Speiseröhre, welcher sich direkt auf das Perikard fortsetzte. In der Höhe des Ringknorpels befinden sich zu beiden Seiten des Oesophagus rundliche Oeffnungen mit frisch granulierenden Rändern. Nach der Ansicht Prof. Trzebicky's sind diese Perforationen bei der Extraction des wahrscheinlich quer in der Speiseröhre steckenden Knochenstückes entstanden, wofür die besondere Schärfe desselben, sowie die beiderseitige Läsion spricht.

Ist ein einmaliger Extractionsversuch mit dem Münzenfänger ohne Resultat geblieben, so stehe man von weiteren Versuchen ab; denn mag man dabei auch noch so vorsichtig zu Werke gehen, Verletzungen und Quetschungen der Schleimhaut werden sich nie vermeiden lassen und die Prognose für eine später vorzunehmende Operation nur verschlechtern.

Das beste unblutige Verfahren zur Entfernung von Fremdkörpern, das uns zugleich den grossen Vorteil bietet, die Therapie im direkten Anschluss

an die Feststellung der Diagnose auszuführen, ist die Oesophagoscopie. Was sie vor allen anderen unblutigen Methoden voraus hat, ist der Umstand, dass die Extraction unter steter Kontrolle der Augen vor sich geht, dass wir genau die Lage des Fremdkörpers und die Art seiner Einkeilung erkennen und dementsprechend durch Drehungen oder Verschiebungen etwaige Verhakungen lösen können. Bezüglich der Technik verweise ich auf das früher Gesagte. Haben wir den Tubus in die Speiseröhre vorgeschoben und das Corpus alienum eingestellt, dann suchen wir vermittelst Zangen, von welchen ich nur die von v. Hacker und die von Gottstein konstruierte erwähnen will, dasselbe zu fassen und beweglich zu machen. Ist der betreffende Gegenstand kleiner als der eingeführte Tubus, so ziehen wir ihn in diesen hinein, so dass er bei der weiteren Extraction keine Verletzungen der Speiseröhre herbeiführen kann. Bei tiefem Sitz der Fremdkörper in der Nähe der Cardia wurde schon öfter die Beobachtung gemacht, dass beim Vorschieben des Tubus diese aus ihrer Einkeilung frei wurden, von selbst in den Magen rutschten und dann auf natürlichem Wege abgingen. Dies ist wohl auf die durch Einführung des Rohres bewirkte Erweiterung und Dehnung der Speiseröhre zurückzuführen.

Leider lässt auch die Oesophagoscopie vielfach, namentlich wo es sich um festeingekeilte Gebisse handelt, im Stiche. Beweis sind die von Gottstein (s. o.), Rosenheim (s. o.) mitgeteilten Fälle, sowie der unserige. Es kommen dann nur noch die blutigen Operationen in Be-

tracht, die man sofort nach einmaligem Misslingen der Oesophagoscopie ausführen soll. In unserem Falle liess man sich durch den guten Ernährungszustand des Patienten, durch das Fehlen von Komplikationen dazu bewegen, die Operation zu verschieben, indem man immer noch Hoffnung hatte, mittelst der Oesophagoscopie zum Ziele zu gelangen. Als dann am nächsten Tage kein Fremdkörper mehr gefunden wurde, glaubte man die noch bestehenden Beschwerden auf das Konto der durch denselben bewirkten Verletzungen setzen zu können. Der am 3. Tage gelungene Nachweis von Eiter beseitigte allerdings alle Zweifel, aber die nun vorgenommene Operation konnte dem Patienten keine Rettung mehr bringen.

Von vornherein kontraindiciert, wie bei den übrigen unblutigen Verfahren, ist die Entfernung von Fremdkörpern mittels des Oesophagoscops beim Vorhandensein von Komplikationen. v. Hacker (s. o.), der wohl über die grössten Erfahrungen auf diesem Gebiete verfügt, spricht sich dahin aus: „Bei am Halse nachweisbaren entzündlichen und phlegmonösen Erscheinungen oder beim Auftreten von Blutungen ist schon dieser Komplikationen wegen die Oesophagotomie vorzuziehen. Bei Fremdkörpern, die in dem vom Speiseröhrenschnitt aus schwer zugänglichen Brustteile, namentlich in den tieferen Partien desselben stecken, halte ich, auch wenn bereits längere Zeit vergangen ist und eine lokale Abscessbildung und Ulceration bestehen könnte, eine mit äusserster Vorsicht bei allmählichem Vorschieben des Tubus gegen den Sitz des Fremdkörpers aus-

geführte Oesophagoscopie so lange für berechtigt, als nicht das Vorhandensein einer retrooesophagealen Phlegmone nachweisbar ist.“ Letzterer Satz dürfte zweifellos zu weitgehend sein. Denn, wenn einmal lokale Abscessbildung vorhanden ist, wie leicht kann es dann, falls wir nicht dem Eiter nach aussen Abfluss verschaffen, zu einem Uebergreifen auf die benachbarten serösen Häute, auf Pleura oder Perikard, wie in unserem Falle, oder zu einer diffusen Phlegmone in dem lockeren, die Speiseröhre umgebenden Bindegewebe kommen! Die Fälle, in denen der Eiter, ohne dass es zu weiteren Folgeerscheinungen kommt, nach innen in die Speiseröhre durchbricht, sind als glückliche Ausnahmen zu betrachten, die wir nicht in Betracht ziehen dürfen, wenn wir allgemein geltende Regeln aufstellen wollen. Ist aber schon das Vorhandensein einer retrooesophagealen Phlegmone nachweisbar, dann ist meistens auch schon die Operation zu spät, die, früher vorgenommen, den Patienten wahrscheinlich gerettet hätte.

Zur Entfernung der Fremdkörper auf blutigem Wege stehen uns 3 Operationen zur Verfügung: Die Oesophagotomia externa, die Gastrotomie und die Oesophagotomia thoracica. Die älteste dieser Methoden ist die Oesophagotomia externa. Sie wurde zum erstenmale im Anfange des 18. Jahrhunderts von dem Franzosen Goursault ausgeführt, war aber in der vorantiseptischen Zeit als sehr gefährlich gefürchtet und infolgedessen auch wenig angewendet. Erst die Einführung der Antisepsis wies der Oesophagotomie

den ihr gebührenden Platz wieder an, und so konnte bereits im Jahre 1880 Fischer (s. o.) aus der Litteratur 120 Oesophagotomien wegen Fremdkörper zusammenstellen. Die Folgerungen, zu denen er auf Grund dieser Arbeit gekommen ist, habe ich schon oben an früherer Stelle angeführt. Auf die Technik der Operation soll nicht näher eingegangen werden, da die bezüglichen Lehrbücher hierüber Auskunft geben.

Die Gesamtmortalität beträgt nach der Statistik Fischer's 26,8%. Betrachten wir die Operationsresultate im Hinblick auf die Zeit, welche verflossen ist vom Augenblick des Verschluckens des Fremdkörpers bis zur Vornahme der Operation, so werden wir sehr bemerkenswerte Resultate erhalten. Bei den Fällen, die an den ersten Tagen zur Operation kamen, ist die Mortalität um 15% geringer als bei den zwischen dem 3. und 7. Tage Operierten. Egloff, der die Fischer'sche Statistik bis zum Jahre 1894 ergänzte, findet eine um 12% geringere Sterblichkeit.

Diese Thatsache allein sollte uns abhalten, den unblutigen Methoden einen zu weiten Spielraum einzuräumen, zumal, wenn wir weiter sehen, dass der tödliche Ausgang in den weitaus meisten Fällen nicht der Operation an sich zuzuschreiben ist, sondern der zu spät vorgenommenen Operation, d. h. den durch den längeren Sitz der Fremdkörper veranlassten Ulcerationen, Perforationen der Speiseröhre, Verletzungen von Gefässen etc. So verzeichnet Egloff (s. o.) als Todesursache 14 mal Perforation oder Gangrän der Speiseröhre

und ihre Folgen (Verjauchung des Mediastinum posticum, Fortpflanzung der Eiterung bis zur Schädelbasis, in die Pleura), 8 mal Blutung, 5 mal Erschöpfung, 1 mal Pyaemie.

Suchen wir einmal die abgesehen von der Fischer-Egloff'schen Statistik veröffentlichten Fälle von Oesophagotomie wegen Fremdkörper von denselben Gesichtspunkten aus zu betrachten. Zu den in der Dissertation von Kalayeropulos (Diss. med. München 1902) zusammengestellten 53 Oesophagotomien kommen noch 39 von Hartmann gesammelte; diesen kann ich noch weitere 8 Fälle aus der Litteratur hinzufügen, so dass wir insgesamt 100 Oesophagotomien haben mit 17% Mortalität. Vom 1. bis incl. 3. Tage kamen zur Operation 43 Patienten. Davon sind 9 gestorben; doch hievon müssen wir einen Fall in Abrechnung bringen, bei dem der Tod in keinem Zusammenhang mit der Operation steht (Herzkollaps). Es bleiben sonach 42 Fälle mit 8 Todesfällen = 19,05% Mortalität. Vom 3. bis 7. Tage wurden operiert 21 Patienten mit 5 Todesfällen, was einer Mortalität von 23,81% entspricht. Also hat die Frühoperation eine um 4,77% günstigere Sterbeziffer zu verzeichnen. Dabei ist aber noch darauf hinzuweisen, dass unter den Todesfällen der ersten 3 Tage sich 2 Fälle befinden, die von vornherein die schlechteste Prognose für die Operation darboten, weil zuvor schon von mehreren Aerzten gewaltsame Extractionsversuche vorgenommen waren, die zu schweren Verletzungen der Speiseröhrenwand und ihrer Umgebung geführt hatten. Berücksichtigen wir diesen Umstand,

dann verschiebt sich das Verhältnis noch weit mehr zu Gunsten der Frühoperation.

Als Todesursache ist in unseren Fällen angegeben: 6 mal Pneumonie, 3 mal eitrige Mediastinitis, 2 mal Erschöpfung, 1 mal Phlegmone 1 mal Pyaemie, 1 mal Pyopneumothorax und Gangrän der rechten Lunge, 1 mal eitrige Perikarditis, 1 mal Herzkollaps, 1 mal Tod in Narkose (Sektion ergab beginnende Septicaemie); demnach auch hier in der Mehrzahl der Fälle der unglückliche Ausgang veranlasst durch die infolge zu langen Sitzes der Fremdkörper oder gewaltsamer Extractionsversuche entstandenen Komplikationen.

Um kurz auf die Todesursache des dieser Arbeit zugrunde liegenden Falles zu sprechen zu kommen, so ist die eitrige Perikarditis jedenfalls aufzufassen als per continuitatem von dem lokalen Abscess auf das Perikard fortgeleitet. Dass nicht zuvor die Pleura in Mitleidenschaft gezogen wurde, wie dies in den meisten derartigen Fällen zu geschehen pflegt, daran war eben die feste Verwachsung der beiden Pleurablätter miteinander schuld.

Die Mortalität ist bis zu einem gewissen Grade auch abhängig von der Art der Fremdkörper. So finden wir unter unseren 100 Fällen 49 künstliche Gebisse mit 12 Todesfällen = 24,49% Mortalität, ferner 19 Knochenstücke mit 3 Todesfällen = 15,8% Mortalität. Es hängt dies damit zusammen, dass die künstlichen Gebisse wegen ihrer unregelmässigen Gestalt, ihrer scharfen Kanten und Spitzen leichter zu Verletzungen der Speiseröhre und deren verhängnisvollen Folgen führen als andere kleinere und weniger zackige Fremdkörper.

Die Oesophagotomie und Extraction ist leicht ausführbar bei im Halsteil des Oesophagus sitzenden Gegenständen, da diese von der Wunde aus direkt zugänglich sind. Schwieriger gestaltet sich die Sache bei einem im Brustteil steckenden Körper. Hier werden wir durch die Operation dem Sitze desselben nähergebracht, ohne dass wir ihn selbst zu Gesicht bekommen und so die Art seiner Einkeilung feststellen könnten. Wir sind in dem Falle darauf angewiesen, durch die Oesophagotomiewunde eine Zange einzuführen und damit denselben zu fassen. v. Hacker (s. o.) gibt als Grenze für die Ausführung der Oesophagotomia externa eine Entfernung von 26 cm von den oberen Schneidezähnen an. Diese Entfernung dürfen wir wohl als zu knapp bemessen bezeichnen. In unserem Falle betrug der Abstand des Fremdkörpers von der Zahnreihe 31 cm, und doch gelang es verhältnismässig leicht, ihn mittels einer Kornzange aus der Wunde frei zu machen und zu extrahieren. Bis zu dieser Tiefe können wir demnach auf jeden Fall versuchen, mit der Oesophagotomie zum Ziele zu gelangen. Schlägt der Versuch auch fehl, dann bleibt uns immerhin noch die Gastrotomie und die Entfernung vom Magen aus übrig, die von der Oesophagotomiewunde aus sogar wesentlich erleichtert werden kann.

Ueber die Nachbehandlung seien mir nun einige kurze Bemerkungen gestattet. In frischen Fällen, d. h. in solchen, bei denen es noch nicht zur Geschwürsbildung und Perforation gekommen ist, zieht die Mehrzahl der Autoren die Naht der Speiseröhrenwand vor. Steckt dagegen der Fremd-

körper schon längere Zeit oder ist Perforation eingetreten, dann ist die Naht kontraindiciert, weil leicht Sekretverhaltung vorkommt, die durch Uebergreifen auf das lockere perioesophageale Bindegewebe verhängnisvoll werden kann. Die Naht der Speiseröhrenwand hat eigentlich gegenüber der offenen Behandlung keine besonderen Vorteile aufzuweisen. Denn das Durchtreten von flüssigen Nahrungsbestandteilen wird durch sie auch nicht verhindert, und ebenso wenig erfährt die Heilungsdauer eine wesentliche Abkürzung. Im übrigen wird die Wunde mit Jodoformgaze austamponiert, zur Verkleinerung eventuell einige oberflächliche Hautnähte angelegt und darüber ein Druckverband.

Die Ernährung geschieht bei offener Wundbehandlung in den ersten Tagen wohl am besten vermittelst einer durch die Wunde eingeführten Schlundsonde, bei Naht des Oesophagus durch Klystiere oder vom Munde aus durch die Schlundsonde; einige Chirurgen haben sogar selbst bei nicht genähter Speiseröhre unter Verzicht auf die Sonde vom Tage der Operation an die Ernährung vom Munde aus mit bestem Erfolg durchgeführt.

Steckt der Fremdkörper so tief in der Speiseröhre, dass die Extraction vermittelst der Oesophagotomia externa voraussichtlich nicht mehr durchführbar ist, dann tritt die Gastrotomie in ihre Rechte. Wegen Fremdkörper der Speiseröhre wurde sie zum erstenmale im Jahre 1886 von Richardson ausgeführt, der auf diese Weise bei einem 37jährigen Manne ein vor 11 Monaten verschlucktes, 14 Zoll von den oberen Schneidezähnen

sitzendes Gebiss mit günstigem Ausgange entfernte. Richardson empfiehlt die Operation in allen Fällen, in denen der Fremdkörper 12—13 Zoll (32—34 cm) hinter den oberen Schneidezähnen sitzt. Zur Extraction desselben geht man so vor, dass man nach Eröffnung des Magens einen Finger durch die Cardia bis zum corpus alienum vorzuschieben und dann mittelst einer eingeführten Zange dasselbe zu fassen und nach abwärts zu ziehen sucht. Verletzungen der Speiseröhre sind dabei nicht immer zu vermeiden; auch muss man sich vor Infektion der Bauchhöhle durch austretenden Mageninhalt hüten.

Die Resultate der Operation sind als günstige zu bezeichnen. Jahn (Diss. med. Leipzig 1901) stellt 14 Gastrotomien aus der Litteratur zusammen, bei denen Fremdkörper des Oesophagus die Ursache zum Eingreifen abgaben. Davon verliefen 3 tödlich, was einer Mortalität von 21,4% entspricht. Doch ist einer dieser Todesfälle nicht der Gastrotomie zur Last zu legen, sondern der nach erfolglos gebliebener Gastrotomie ausgeführten Eröffnung des hinteren Mediastinums. Nach Abrechnung dieses Falles verbleibt eine Mortalität von 15,4%. — Wie bei der Oesophagotomie, so lässt sich auch bei der Gastrotomie die Thatsache nicht verkennen, dass die Frühoperation die besten Resultate aufzuweisen hat. Die in den ersten Tagen zur Operation gekommenen Fälle sind alle günstig verlaufen, während in den beiden unglücklich verlaufenden zwischen Verschlucken des Fremdkörpers und Operation ein längerer Zeitabschnitt liegt.

Seltene Fälle sind nun vorhanden, bei denen keine der bisher beschriebenen Methoden zum Ziele führt, weder die unblutigen Verfahren, noch die Oesophagotomie, noch die Gastrotomie. Hier bleibt als ultimum refugium nur die Eröffnung des hinteren Mediastinums übrig. Technisch ist dies wohl eine der schwierigsten und gefahrvollsten Operationen. Nach Durchtrennung der Weichteile — am besten Bogenschnitt seitlich der Wirbelsäule, je nach dem Sitze des Fremdkörpers in verschiedener Höhe des Brustkorbes — muss man, um in die Tiefe dringen zu können, eine Resektion mehrerer Rippen in entsprechender Länge vornehmen. Das Hauptaugenmerk ist darauf zu richten, dass beim Loslösen der resecierten Rippenstücke von der Pleura letztere nicht einreisst, da der dadurch entstehende Pneumothorax sofort zu bedrohlichen Erscheinungen führen und den alsbaldigen Abbruch der Operation notwendig machen kann. Das Auffinden der Speiseröhre wird durch Einführung einer Schlundsonde vom Munde aus wesentlich erleichtert.

Quénu (erwähnt bei Enderlen: Ein Beitr. z. Chir. d. hint. Mediast. D. Ztschr. f. Chir. Bd. 61 H. 5—6) und Hartmann, die eingehende anatomische Untersuchungen über die Lagebeziehungen der Pleura zur Speiseröhre vornahmen, fanden, dass die rechte Pleura eine sackförmige Erweiterung hinter die Speiseröhre sendet, und schlugen deshalb vor, bei Operationen des hinteren Mediastinums immer von links aus in die Tiefe zu dringen. Allein die praktische Erfahrung hat gezeigt, dass diese Einstülpung für das operative

Vorgehen kein wesentliches Hindernis darbietet, und dass es also gleichgiltig ist, von welcher Thoraxseite aus man eindringt.

Die Operation wurde bisher wegen Fremdkörper 3 mal ausgeführt. Zuerst von Forgue (s. o.) bei einem 8jährigen Kinde wegen einer verschluckten Kupfermünze mit negativem Erfolge, da wegen Asphyxie die Operation abgebrochen werden musste. (Es gelang später, die Münze mit einem Münzenfänger zu extrahieren.) In dem 2. Falle von Gottstein (s. o.) wurde zunächst nur die Speiseröhre freigelegt, wobei es zum Einreissen der Pleura kam, und erst 8 Tage später das Gebiss entfernt; am 9. Tage plötzlicher Tod. — Ein 3., von Enderlen (s. o.) veröffentlichter Fall endigte trotz Einreissens der Pleura und dadurch bewirktem Pneumothorax mit günstigem Erfolge. Wir sehen daraus, dass die Operation einen sehr schweren Eingriff darstellt, den wir einem Patienten nur dann vorschlagen dürfen, wenn die Entfernung des Fremdkörpers auf keine andere Weise möglich ist.

Das Kapitel über die Therapie glaube ich nicht besser schliessen zu können, als wenn ich noch einmal zusammenfassend die Hauptpunkte hervorhebe. Das Hinabschieben in den Magen ist nur gestattet bei kleinen rundlichen Körpern, die im untersten Teil der Speiseröhre feststecken und voraussichtlich keine Verletzung der Speiseröhre herbeiführen; dabei ist jede grössere Gewaltanwendung zu vermeiden.

Der Gebrauch des Münzenfängers ist gleichfalls nur am Platze bei Gegenständen mit glatter

Oberfläche; mehrmalige Versuche sind wegen der unvermeidlichen Verletzungen des Oesophagus, welche die Prognose einer etwa später vorzunehmenden Operation bedeutend ungünstiger gestalten, zu unterlassen.

Das beste unblutige Verfahren zur Entfernung von Fremdkörpern ist die Oesophagoscopie. Doch auch diese lässt öfter, namentlich bei grösseren, scharfkantigen Gegenständen, im Stiche. Wie die anderen unblutigen Verfahren ist sie bei schon vorhandenen Komplikationen (Perforation, Gangrän der Speiseröhre, Arrosion von Gefässen, lokale Abscessbildung, diffuse Phlegmone etc.) kontraindiciert. Dem einmal misslungenen Versuche hat ohne längeren Aufschub die Entfernung auf blutigem Wege zu folgen.

Bei Fremdkörpern, die bis zu 32 cm von den oberen Schneidezähnen entfernt sitzen, wählen wir die Oesophagotomia externa, bei tiefer steckenden die Gastrotomie; als ultimum refugium kommt in Betracht die Entfernung vom hinteren Mediastinum, die Oesophagotomia thoracica.

Die Statistik zeigt, dass sowohl bei Oesophagotomie, wie Gastronomie die Frühoperation die besseren Resultate aufzuweisen hat, da eben das Verweilen der Fremdkörper in der Speiseröhre in der kürzesten Zeit zu Perforation der Speiseröhre und deren Folgen führen kann; sie zeigt ferner, dass die Operation an sich nicht gefährlich ist, dass die Mehrzahl der Todesfälle nicht der Operation als solcher, sondern der zu spät vorgenommenen Operation zuzuschreiben ist.

Diese Thatsachen und Erfahrungen geben den von Fischer aufgestellten Principien auch heutzutage noch Anspruch auf volle Giltigkeit.

Am Schlusse der Arbeit angelangt, ist es mir eine angenehme Pflicht, Herrn Obermedizinalrat Prof. Dr. v. Angerer für die Uebernahme des Referates, Herrn Prof. Dr. Klaussner für die gütige Ueberlassung der Arbeit, sowie Herrn Dr. Gebhart, Assistenzarzt der chirurg. Poliklinik, für die mannigfachen Anregungen meinen verbindlichsten Dank auszusprechen.

Autor (Literatur)	Art des Fremdkörpers	Sitz des Fremdkörpers	Therapie	Ausgang	Zeit der Operation.
Köste (Chir. Congr. 1895).	Zahnplatte.	—	Oesophagot. ext.	Heilung.	Am gleichen Tage
Beitr. z. klin. Chir. 1899 Jahrb. der Heidelberger chir. Klinik.	künstliches Gebiss.	23 cm von der Zahnreihe.	do.	do.	Nach $1^2/_3$ Monat.
Kierstein (erwähnt von Gottstein, Mittlg. aus d. Grenzgeb. d. Med. u. Chir. VIII. 1901)	do.	—	Oesophagoscopie misslingt, deshalb Oesophagotomia ext.	—	Nach 14 Tagen.
Gottstein (Mittlg. a. d. Grenzgeb. d. Med. u. Chir. 1901).	Gaumenplatte mit 3 Zähnen.	23.5 cm von der Zahnreihe.	Oesophagoscopie misslingt. deshalb Oesophagotomia externa.	Heilung.	Am 2. Tage.
Graf (Mittlg. aus d. Hamburger Staatskrankenanstalten Bd. I. 1897).	Zerbrochenes Gebiss.	20 cm von der Zahnreihe.	Oesophagotomia externa.	do.	Am gleichen Tage.
Hinsmans (Diss. med. Bonn 1899).	Gebiss.	25 cm von der Zahnreihe.	Oesophagotomia externa.	Tod nach 8 Wochen an Pyopneumothorax u. Gangrän der rechten Lunge.	Nach 3 Tagen.
Brandes (Diss. med. Kiel 1894).	künstliches Gebiss.	18 cm hinter der Zahnreihe.	Oesophagotomia externa.	Tod in Narkose (Sektion ergibt beginnende Septicämie).	Nach 24 Tagen.
Noch nicht veröffentlicht (Operat. Prof. Klaussner).	Zerbrochenes Gebiss.	31 cm von der Zahnreihe.	Oesophagoscopie misslingt, deshalb Oesophagotomia externa.	Tod an eitriger Pericarditis. Abscess an der linken Lungenwurzel.	Am 5. Tage.

Lebenslauf.

Am 25. September 1879 zu Homburg in der Pfalz geboren, besuchte ich daselbst die Volksschule, sowie von 1888—1893 die k. Lateinschule. Im Herbst 1893 trat ich dann an das Gymnasium Zweibrücken über, das ich im Juli 1897 mit dem Reifezeugnis verliess.

Im Wintersemester 1897/98 bezog ich die Universität München, an der ich im Juli 1899 die ärztliche Vorprüfung bestand. Der Militärpflicht mit der Waffe genügte ich im Wintersemester 1899/00 beim k. 2. Infanterie-Regiment und verbrachte dann 2 Semester, Sommersemester 1900 und Wintersemester 1900/01, an der Universität zu Strassburg. Vom Sommersemester 1901 ab studierte ich dann wieder zu München, wo ich die ärztliche Approbationsprüfung am 19. Juni 1902 bestand. Vom 1. August 1902 bis 1. Februar 1903 diente ich das 2. Halbjahr als einj.-freiw. Arzt beim k. b. 1. Infanterie-Regiment.

Ernst Holländer.